

**FACULDADE PATOS DE MINAS**  
**DEPARTAMENTO DE GRADUAÇÃO EM FARMÁCIA**  
**BACHARELADO EM FARMÁCIA**

**JAQUELINA APARECIDA DE ARAÚJO**

**HIPERPIGMENTAÇÃO PERIORBITAL**

**PATOS DE MINAS**  
**2018**

**FACULDADE PATOS DE MINAS**  
**DEPARTAMENTO GRADUAÇÃO EM FARMÁCIA**  
**CURSO BACHARELADO EM FARMÁCIA**

**JAQUELINA APARECIDA DE ARAÚJO**

**HIPERPIGMENTAÇÃO PERIORBITAL**

Artigo apresentado à Faculdade Patos de Minas como requisito para conclusão do Curso de Graduação em Farmácia e obtenção do título de Bacharel em Farmácia.

Orientador: Prof. Ms. Lilian de Abreu Ferreira

**PATOS DE MINAS**  
**2018**

Esta fase da minha vida é muito especial e não posso deixar de agradecer à Deus por toda força, ânimo e coragem que me ofereceu para ter alcançado minha meta.

À Universidade deixo minhas palavras de gratidão, por ter me recebido de braços abertos e com todas as condições que me proporcionaram dias de muita aprendizagem.

Aos professores reconheço o esforço gigante com muita paciência e sabedoria. Foram eles que me deram recursos e ferramentas para evoluir um pouco mais todos os dias.

É claro que não posso me esquecer da minha família e dos meus amigos, pois foram eles que me incentivaram e inspiraram através de gestos e palavras a superar todas as dificuldades.

E todas as pessoas que acreditaram e me ajudaram, eu quero deixar o meu muito obrigada!

## **AGRADECIMENTO**

Chegou a hora de agradecer e por isso começo por deus, que esteve ao meu lado em todos os momentos, garantindo que minha meta seria alcançada. Pelo ambiente maravilhoso que encontrei todos os dias nesta instituição, eu agradeço porque só um clima tão inspirador é que colabora na busca de nossas metas. A todos os professores e orientadores que acompanharam o meu percurso, ao longo destes últimos anos, eu deixo uma palavra de gratidão, pois sem essa paciência e entrega, eu jamais seria essa pessoa tão realizada. À minha família e a todos os meus amigos, eu quero que saibam que reconheço tudo o que fizeram por mim, a força que inculcaram no meu pensamento para não desistir e o conforto de saber que nunca estarei só e serei sempre capaz de tudo por maiores que sejam as dificuldades. A quem não mencionei, mas fez parte do meu percurso eu deixo um profundo agradecimento porque com certeza tiveram um papel determinante nesta etapa da minha vida.

# HIPERPIGMENTAÇÃO PERIORBITAL

Jaquelina Aparecida de Araujo<sup>1</sup>; Lílian de Abreu Ferreira<sup>2</sup>

## RESUMO

As hiperpigmentações são alterações cutâneas geradas principalmente pelo excesso de produção de melanina, que confere uma tonalidade mais escura à pele. A hiperpigmentação periorbital é caracterizada por uma hiperpigmentação da região periorbital de origem multifatorial. Não é uma alteração prejudicial à saúde e nem está associada a qualquer morbidade, entretanto, pode influenciar a qualidade de vida de um indivíduo, pois interfere na aparência facial, resultando em um aspecto cansado, triste, de privação de sono ou mesmo não saudável. Existem diversas modalidades de tratamento, contudo, os produtos com ativos tópicos são a forma mais conveniente de se iniciar a terapia. Diante disso, o objetivo do estudo foi realizar uma revisão sobre a hiperpigmentação periorbital com ênfase em suas características e etiologia, abordando os principais tipos de ativos tópicos disponíveis para o tratamento, através de uma busca nas bases de dados *Pubmed* e *SciELO* nos últimos anos. Foi possível observar que em sua etiopatogenia ocorre o envolvimento de fatores intrínsecos, determinados pela genética e fatores extrínsecos, tais como tabagismo, exposição solar, medicamentos, privação de sono, entre outros. É possível ver uma hiperpigmentação pós-inflamatória, devido à fricção e ato de coçar a região, em casos de dermatite atópica ou alergia e, assim, para a escolha do melhor tratamento, deve-se levar em consideração a contribuição de cada um desses fatores para que a condição possa ser corrigida ou amenizada. Entre os ativos tópicos, aqueles que melhoram a circulação e/ou reduzem a melanina foram os mais indicados para o tratamento.

**Palavras-Chave:** Hiperpigmentação; Etiologia; Cosméticos.

---

<sup>1</sup> Acadêmica do curso de Farmácia da Faculdade Patos de Minas, Patos de Minas, Minas Gerais, Brasil.

<sup>2</sup> Docente Mestre do curso de Farmácia da Faculdade Patos de Minas, Patos de Minas, Minas Gerais, Brasil.

## PERIORBITAL HYPERPIGMENTATION

### ABSTRACT

Hyperchromias are alterations generated mainly by the excess production of melanin, which gives a darker tint to the skin. Periorbital hyperpigmentation is characterized by a hyperchromia of the periorbital region of multifactorial origin. It is not a harmful change and is not associated with any morbidity, however, it can influence the quality of life of an individual, as it interferes in the facial appearance, resulting in a tired, sad, sleep deprived or even unhealthy aspect. There are several treatment modalities, however, products with topical agents are the most convenient way to start therapy. Therefore, the objective of the study was to conduct a review on periorbital hyperpigmentation with emphasis on its characteristics and etiology, addressing the main types of topical agents available for treatment. We searched the Pubmed and SciELO database. It was possible to observe that in its pathogenesis the involvement of intrinsic factors, determined by genetics and extrinsic factors, such as smoking, sun exposure, medication, sleep deprivation, among others, occurs. It is possible to see a postinflammatory hyperpigmentation, due to the friction and scratching of the region, in cases of atopic dermatitis or allergy and, therefore, to choose the best treatment, the contribution of each of these factors must be considered, so that the condition can be corrected or mitigated. Among topical actives, those that improve circulation and/or reduce melanin were the most indicated for treatment.

**Keywords:** Hyperpigmentation; Etiology; Cosmetics.

## INTRODUÇÃO

Ao longo dos anos, o homem altera artificialmente a estética da pele, seja através do clareamento ou escurecimento, e também para disfarçar os sinais de envelhecimento. Tais práticas estão intimamente ligadas a fatores sócio-culturais e principalmente por vaidade. A história relata preparações com matérias-primas de origem vegetal como sucos, plantas e frutas (principalmente as cítricas) ou animal, frequentemente empregadas para promover o clareamento da pele (Nicoletti, Orsine, Duarte & Buono, 2002).

O envelhecimento populacional vem ocorrendo de forma expressamente rápida (Gonçalves & Lemgruber, 2016), o que aumenta linearmente a preocupação com a aparência. A influência desses aspectos, juntamente com as mudanças que o envelhecimento pode trazer, faz com que a estética facial seja uma das principais queixas nos consultórios, principalmente por ser o rosto a região onde a visualização do avanço da idade é mais fácil. Uma das primeiras áreas a mostrar sinais do envelhecimento, como a hiperpigmentação, é a região periorbital, e ainda que seja de origem genética, a procura por tratamento começa muito antes da procura por tratamentos para o envelhecimento, geralmente por volta dos 20 anos de idade (Oliveira & Paiva, 2016).

As hiperchromias são alterações cutâneas na coloração normal da pele, geradas principalmente pelo excesso de produção de melanina, o que torna a região mais escura. A hiperpigmentação periorbital, popularmente conhecida como olheiras, é caracterizada por uma hiperchromia da região periorbital de origem multifatorial. Ela não é prejudicial à saúde nem está associada a qualquer morbidade, mas pode influenciar a qualidade de vida de um indivíduo, pois interfere na aparência facial, resultando em um aspecto cansado, triste, de privação de sono e não saudável, interferindo negativamente na autoestima pessoal. Como um dos componentes da qualidade de vida, a autoestima se expressa através de uma autoimagem positiva, de estar satisfeito ou se aceitar como é, em relação à aparência física, comportamento e emoções (Guimarães, Kaneoya, Soares, Machado & Fernandes, 2011; Viana & Junior, 2017).

A hiperpigmentação periorbital não tem sua etiopatogenia bem esclarecida, apesar de ser bastante muito comum. Afeta ambos os sexos, de qualquer etnia, mas em especial as mulheres. Pode estar presente ao redor dos olhos de forma bilateral e simétrica, porém um lado pode estar mais comprometido do que o outro, afetando as pálpebras superiores e

inferiores ou ambas e estendendo-se à glabella e parte superior do nariz (Dantas, 2013; Oliveira & Paiva, 2016).

Não há muitos dados sobre a incidência e a prevalência da hiperpigmentação periorbital. Em um estudo realizado na Índia, foi verificado que entre as idades de 16 a 25 anos a prevalência é maior, principalmente em mulheres, com cerca de 81% (Sarkar, Ranjan, Garg, Garg, Sonthalia & Bansal, 2016).

Existem dois tipos de hiperpigmentação periorbital, uma congênita, não relacionada a doenças, e outra associada às doenças sistêmicas (tireoidopatias, nefropatias, cardiopatias e pneumopatias) ou fatores locais, como excessiva exposição solar, uso de determinados medicamentos como estrógenos e progestógenos, gestação e amamentação. Porém, acredita-se que a maioria possua componente misto, sendo a melanina e a hemossiderina encontradas em quase todos os tipos de olheira, seja em maior ou em menor grau. O segundo tipo de hiperpigmentação é mais fácil de tratar. Ela pode ser atenuada, disfarçada e até mesmo eliminada, já a de origem congênita por possuir componente genético é mais difícil de ser tratada (Lüdtke, Souza, Weber, Ascoli, Swarowski & Pessin, 2013; Borges & Almeida, 2016).

Existem diversas propostas de tratamento com os mais variados tipos de ativos e procedimentos. Contudo, os produtos tópicos são a forma mais conveniente de se iniciar o tratamento. Por este fato, o tema é de especial relevância para o profissional farmacêutico, já que a insatisfação com a hiperpigmentação é frequente, podendo a gravidade variar de acordo com cada um (Oliveira & Paiva, 2016; Taskin, 2015).

O conhecimento aprofundado acerca da etiologia e os tipos de hiperpigmentações periorbitais são de fundamental importância para ajudar os profissionais de saúde a propor e/ou contribuir para um tratamento que seja mais adequado e assim diminuir o impacto dessa hiperpigmentação na qualidade de vida das pessoas acometidas (Dantas, 2013; Souza, Ludtke, Souza, Rocha, Weber, Mazoni & Lorenzini, 2013; Oliveira & Paiva, 2016).

Diante disso, o objetivo do estudo foi realizar uma revisão narrativa do tipo descritiva e exploratória sobre a hiperpigmentação periorbital com ênfase em suas características e etiologia, abordando os principais tipos de ativos tópicos disponíveis para o tratamento.

## **MÉTODOS**

Foi realizada uma busca de artigos nas bases *Pubmed* e *SciELO* utilizando os termos hiperpigmentação periocular e hiperpigmentação periocular, bem como seus correspondentes na



língua inglesa. Foram selecionados artigos entre o período de 2007 a 2018 nas línguas inglesa e portuguesa que abordavam as características etiológicas da hiperpigmentação periorbital.

## **ANATOMIA PALPEBRAL**

Uma compreensão detalhada da anatomia da pálpebra é crucial para diagnosticar adequadamente a etiologia das olheiras. Vários fatores anatômicos podem contribuir, como os ligamentos malar e zigomático, a estrutura óssea, o tecido mole, a proeminência do músculo orbicular do olho, a vascularização e a pele fina das pálpebras, que possuem pouco ou nenhum tecido subcutâneo (Vrcek, Ozgur & Nakra, 2016; Agrawal, 2018).

Além de participar da estética, uma das principais funções da pálpebra é manter a integridade do globo ocular, protegendo contra fatores externos e auxiliando na remoção de corpos estranhos, drenagem e distribuição da lágrima, evitando assim o ressecamento dos olhos (Souza, Ludtke, Souza, Scandura & Weber, 2011).

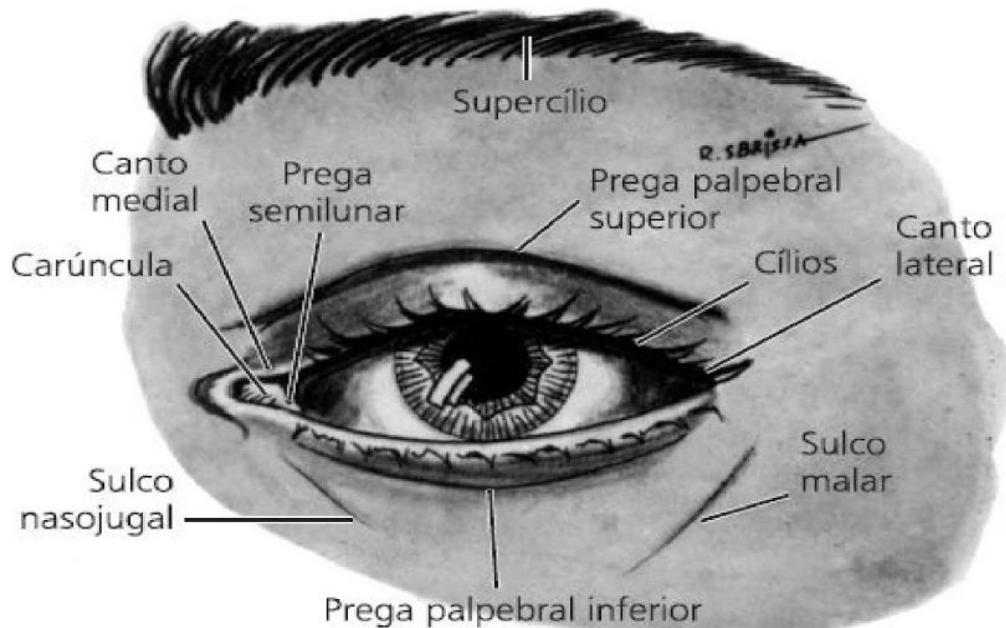
A pele palpebral é a mais fina do corpo, com espessura variando de 700 a 800  $\mu\text{m}$ . A pálpebra superior estende-se superiormente até a sobrancelha e a inferior estende-se até a borda inferior orbital. Nessa região são formadas dobras onde o tecido conjuntivo frouxo da pálpebra inferior se sobrepõe ao tecido mais denso da bochecha. Ela possui três sulcos, o palpebral inferior, malar e nasojugal (Oliveira & Paiva, 2016). As ações do sulco palpebral inferior são ocorridas por ter início no canto medial e se dobrar para baixo, passando então sobre a margem inferior do tarso e tendo o seu fim no canto lateral. Já o sulco nasojugal inicia abaixo do canto medial, se dobrando para baixo e terminando em um ângulo de  $45^\circ$ . O sulco malar tem o seu início na proeminência malar, onde curva-se medialmente para baixo encontrando-se com o sulco nasojugal (Palermo, 2013).

As pálpebras superiores e inferiores se encontram separadas pelas rimas da pálpebra, e se conectam pelo ângulo lateral do olho e ângulo medial do olho. Os cílios estão localizados ao longo da margem das pálpebras. Eles colaboram com a função das pálpebras evitando o contato da superfície do olho com corpos estranhos. Juntamente com os cílios, existem glândulas tarsais responsáveis pela secreção de lipídeos que mantem a integridade da córnea e evitam que as pálpebras se colem quando os olhos são fechados (Martini, Timmons & Tallitsch, 2009; Palermo, 2013).

A pálpebra inferior possui a prega palpebral inferior e os sulcos nasojugal e malar (Figura 1). A prega palpebral inferior inicia no canto medial, dobra-se para baixo, passa sobre o tarso e termina no canto lateral. O sulco nasojugal é uma depressão anatômica encontrada

em todas as faixas etárias, que se estende obliquamente do canto medial ao longo da pálpebra inferior na transição da com a região malar. O sulco malar começa na proeminência malar, lateralmente ao canto lateral e curva-se medialmente e para baixo até o sulco nasojugal (Friedmann & Goldmann, 2015).

Figura 1 – Anatomia de superfície da pálpebra



Fonte: Sbrissa & Pitangui, 2017

Abaixo do tecido subcutâneo, as pálpebras são sustentadas e tensionadas por tecidos conectivos chamados de tarso. Entre o tarso e a pele se encontra o principal músculo da pálpebra, o orbicular do olho, e o músculo levantador da pálpebra superior. Estes músculos são responsáveis pela ação espontânea de piscar e de fechamento forçado da pálpebra (Martini *et al.*, 2009).

A camada de gordura que fica na região malar contribui para um aspecto mais saudável da pele. À medida que essa gordura facial desce e o seu volume diminui, seus ligamentos inflexíveis dão espaço ao ancoramento e borda orbital, sendo associadas ao esvaziamento facial. Essas cavidades contribuem no agravamento do aspecto sombreado que pode ser observado na área do sulco nasojugal (Vrcek, Ozgur & Nakra, 2016).

Quando a idade avança há uma diminuição do tamanho da fenda palpebral devido ao abaixamento da pálpebra superior por causa da diminuição da ação da aponeurose do músculo que levanta a pálpebra superior. Ocorre alteração da pele, pois a mesma fica mais flácida,

menos elástica e pobre em colágeno, apresentando maior enrugamento e tornando a vasculatura mais visível (Dantas, 2013).

O exame cutâneo é então realizado para analisar o envolvimento das pálpebras no processo de hiperpigmentação, presença de doenças, cicatrizes dermatológicas na região periorbital e vascularização visível. Este tipo de exame é realizado sob a luz direta, contribuindo para avaliar o efeito da sombra (Agrawal, 2018).

## **ETIOPATOGENIA DA HIPERPIGMENTAÇÃO PERIORBITAL**

A hiperpigmentação periorbital, popularmente conhecida como olheiras, possui etiologia multifatorial que é ainda pouco conhecida. Uma proposta recente para sua classificação com base em sua aparência clínica é o tipo melânico (cor amarronzada), vascular (cor azul/púrpura/rosa), estrutural e o tipo misto (David, Roshni & Shankar, 2017).

O tipo melânico (M) aparece com tonalidade marrom na área infra-orbital. Aparece com a idade mais avançada, como consequência da exposição solar excessiva e cumulativa. Os melanócitos, células responsáveis pela produção de melanina, são os principais envolvidos. São células que possuem "memória" e sempre que são estimuladas por luz solar, medicamentos ou outros fatores, aumentam o metabolismo, contribuindo para a manutenção do processo de pigmentação (Souza *et al.*, 2011).

O vascular (V) aparece com tonalidade azul na área infraorbital, rosa ou roxo, com ou sem inchaço. O tipo predominantemente V aparece durante a infância e a adolescência, com padrão de herança. Nele, a cor da pele é mais escura devido à vascularização excessiva e acúmulo de hemossiderina, resultado da lise de hemoglobinas quando há extravasamento sanguíneo; nesse momento, há liberação de produtos de sua degradação, como o ferro e biliverdina levando a formação da coloração característica (Souza *et al.*, 2011; Oliveira & Paiva, 2016). Esse tipo de hiperpigmentação pode se acentuar na menstruação (Taskin, 2015).

O tipo estrutural (E) aparece com sombras formadas pelos contornos da superfície anatômica facial. Pode ser associado a bolsas palpebrais, blefaroptose e perda de gordura com proeminência óssea. Já o tipo misto (M) aparece como uma combinação de dois ou três dos tipos descritos anteriormente (Sarkar, Ranjan, Garg, Garg, Sonthalia & Bansal, 2016).

Essa classificação pode ajudar na escolha da modalidade e no modo como respondem ao tratamento. As olheiras do tipo M, por exemplo, são mais sensíveis à terapêutica, enquanto que as do tipo V são mais resistentes (Souza *et al.*, 2011).

Em sua etiopatogenia ocorre o envolvimento de fatores intrínsecos, determinados pela genética e fatores extrínsecos, tais como tabagismo, exposição solar, medicamentos, privação de sono, entre outros. É possível ver uma hiperpigmentação pós-inflamatória, devido à fricção e ao ato de coçar a região, em casos de dermatite atópica ou alergia (Taskin, 2015; Oliveira & Paiva, 2016; Agrawal, 2018).

O tabagismo, devido à ação de vasoconstrição da nicotina, promove um aspecto pálido à pele e assim pode aumentar a visibilidade da olheira. O alcoolismo e a falta de sono causam vasodilatação e aumento do fluxo sanguíneo na pálpebra. A respiração bucal causa edema da mucosa nasal e paranasal e a drenagem venosa das veias palpebrais fica dificultada, causando a estase sanguínea e conseqüentemente a olheira (Souza, Ludtke, Souza, Scandura & Weber, 2011; Agrawal, 2018).

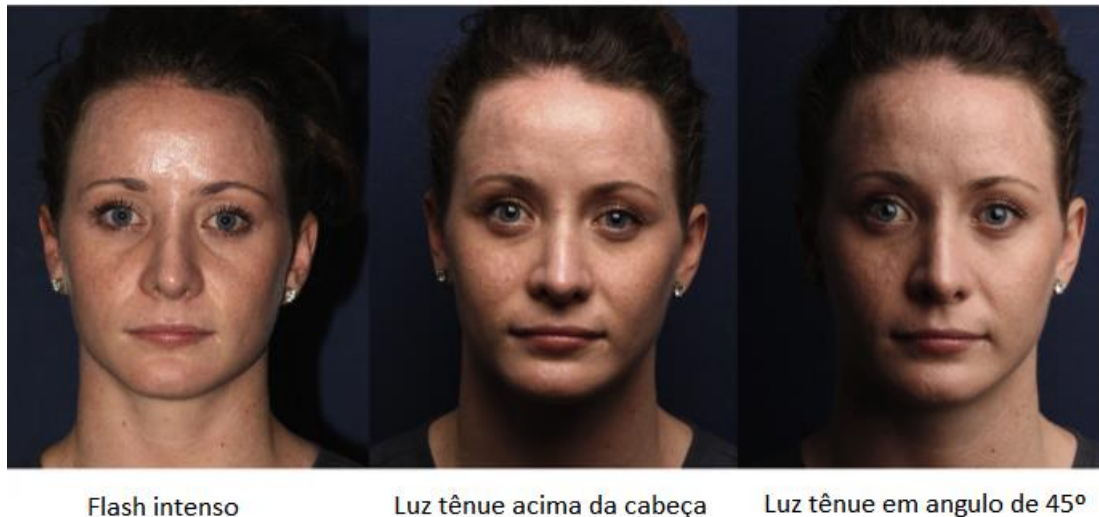
A pálpebra possui característica esponjosa, que colabora no acúmulo de fluidos levando a um edema que pode ocorrer principalmente pela manhã e pelo excesso de sal na alimentação (Sarkar, Ranjan, Garg, Garg, Sonthalia & Bansal, 2016). Ainda, a pequena quantidade de gordura subcutânea infraorbital, a localização superficial do músculo orbicular do olho e a pele fina e translúcida da pálpebra inferior podem transmitir uma aparência violácea para toda a área como um resultado proeminente da vasculatura intramuscular subjacente. Um excesso de telangiectasia subcutânea e veias reticulares também podem desempenhar esse papel. A congestão de vasos dérmicos e estase relacionada ao extravasamento durante episódios de estresse mental, incluindo períodos menstruais e gravidez, também pode piorar o quadro de escurecimento em volta dos olhos (Friedmann & Goldmann, 2015).

Alterações periorbitais também foram relatadas com uso oftálmico e tópico de análogos da prostaglandina F2 (alfa). Uma lipodistrofia orbital adquirida caracterizada pelo esvaziamento dos sulcos da pálpebra pode desenvolver-se a partir da atrofia local dos adipócitos devido aos efeitos anti-adipogênicos da prostaglandina F2 (alfa). A melhora é observada após a cessação de terapia. O uso oftálmico da prostaglandina F2 (alfa) também pode levar a hiperpigmentação periocular reversível devido ao aumento da melanogênese (Friedmann & Goldman, 2015).

Com o envelhecimento, há diminuição do tecido subcutâneo principalmente na região malar da bochecha, afinamento e flacidez da pele, acentuando a depressão da borda periorbital e do sulco nasojugal, causando um sombreamento da área. Este sombreamento é dependente de iluminação e muitas vezes pode ser mascarado com o uso do flash direto de

fotografia. Assim, a iluminação das fotos pós-tratamento não podem ser exagerada e deve estar na angulação certa, para não mascarar ou acentuar o correto resultado obtido com o tratamento (Oliveira & Paiva, 2016; Vrcek *et al.*, 2016). A Figura 2 mostra a influência das condições de iluminação nos sulcos nasojuugal e palpebromalar.

Figura 2 – Influência das condições de iluminação nos sulcos palpebrais



Fonte: Adaptado de Friedmann & Goldmann, 2015

Para a escolha do melhor tratamento, primeiro deve-se levar em consideração a contribuição de cada fator, como estilo de vida, histórico familiar, doenças, medicamentos, entre outros, para que a condição possa ser corrigida ou amenizada (Tabela 1) (Taskin, 2015).

#### Quadro 1 - Avaliação de hiperpigmentação periorbital

Histórico Familiar	Possível extensão de linhas de demarcação pigmentar
Meio Ambiente e Ocupação	Componente UV, dermatite de contato
Histórico médico	História de alergia, atopia, doenças de tireóide, doença de Addison, anemia e estado nutricional
Histórico de Medicamentos/Suplementos	Estrogênios, AINE
História dos produtos tópicos	Uso excessivo de hidroquinona

Fonte: Taskin, 2015

O paciente pode ser tratado com modalidades de tratamento únicas ou em combinação com outros tratamentos. (Agrawal, 2018; Taskin, 2015).

## ATIVOS TÓPICOS PARA A HIPERPIGMENTAÇÃO

Uma das formas mais convenientes para se iniciar o tratamento da hiperpigmentação periorbital é o uso de ativos tópicos. Estes ativos geralmente melhoram a circulação e/ou reduzem a melanina. A hiperpigmentação ocasionada por depósito de melanina pode ser tratada com o uso de ácido retinóico, ácido tranexâmico e despigmentantes. O mecanismo de ação da maioria dos agentes despigmentantes é a inibição da enzima tirosinase, que inibe a conversão de dopa em melanina, e conseqüentemente na redução de sua concentração na epiderme (Oliveira & Paiva, 2016; Sarkar *et al.*, 2016). Dentre esses agentes despigmentantes, a hidroquinona é o mais prescrito em todo o mundo. É utilizado nas concentrações de 2 a 6% e seu efeito geralmente se torna evidente após 5 a 7 meses de tratamento (Sarkar *et al.*, 2016).

Outro agente despigmentante que também age pela inibição da tirosinase é o ácido kójico, um derivado natural fúngico produzido pelas espécies *Aspergillus* e *Penicillium*, utilizado nas concentrações de 1 a 4% no tratamento (Sarkar *et al.*, 2016).

A plasmina desempenha um papel importante na liberação do b-FGF, que é um potente fator de crescimento de melanócitos e promove sua proliferação. O ácido tranexâmico reduz indiretamente a produção desse fator de crescimento, além de suprimir a angiogênese e a neovascularização. Por esse motivo, é um agente em potencial para o uso em hiperpigmentações perioculares (George, 2016).

Ja para as hiperpigmentações por insuficiência venosa, o ácido tioglicólico é um alfa-hidroxiácido que possui afinidade com ferro, tendo a capacidade de quelá-lo nos casos de depósito de hemossiderina. Pode ser utilizado diariamente em concentrações de até 2,5%. Também eficaz na quelação de pigmentos sanguíneos, como o ferro e a bilirrubina, que dão origem a hiperpigmentação, há o haloxyl, composto por matriquinas, crisina e N-hidroxissuccinimida, que estimulam a síntese dos componentes da matriz extracelular, reforçando o tônus palpebral (Souza *et al.*, 2011; Souza *et al.*, 2013). Ainda, há a cafeína tópica que também age no componente vascular, penetrando na pele e diminuindo o edema e pigmentação (Vrcek *et al.*, 2016).

O uso de maquiagem corretiva traz resultados menos invasivos e pode contribuir na suavização e disfarce das olheiras, principalmente ao longo de tratamentos mais demorados. A base de maquiagem mineral por conter em sua formula minerais extraídos da natureza, além de harmonizar ao tom da pele, contribui com um aspecto mais firme e saudável. Além disso, utilizando a técnica de cores opostas da roda das cores, tons opostos podem ser usados

para minimizar as irregularidades de cor presentes nessa região. Por exemplo, para minimizar uma área eritematosa, utiliza-se uma base em tom esverdeado (Sarkar *et al.*, 2016; Vrcek *et al.*, 2016;).

Difusores óticos presentes nos corretivos são importantes para a ocultação das olheiras infraorbitais, pois apresentam moléculas especializadas como nitreto de boro, mica, nylon, polimetilmetacrilato, pó de poliuretano, sericite, sílica, silicone em pó, talco, teflon, dióxido de titânio e óxido de zinco (Vrcek *et al.*, 2016).

No tratamento para a hiperpigmentação periocular, também é possível destacar o uso de peptídeos, moléculas capazes de melhorar a qualidade da pele, atuando dentro da matriz extracelular e promovendo a produção de colágeno. Os peptídeos podem ser classificados em sinalizadores, inibidores de enzima e peptídeos transportadores. Os sinalizadores são estimuladores da matriz extracelular e contribuem no aumento da elastina, proteoglicano, proliferação de glicosaminoglicanos e fibronectina. Os peptídeos inibidores de enzima são responsáveis pelo bloqueio da proteinase, contribuindo para a melhora da textura da pele. Peptídeos transportadores fornecem os cofatores enzimáticos, como cobre e manganês, substâncias críticas na cicatrização de feridas e propriedades regenerativas após exposição solar (Vrcek *et al.*, 2016).

O ácido azeláico foi desenvolvido para tratamentos da acne, porém devido ao seu efeito sobre a tirosinase, é também utilizado como tratamento para melasmas. Pode ser usado com segurança por períodos prolongados, e como é eficaz em tratamentos de hiperpigmentação pós-inflamatória, é um agente potencialmente promissor para o tratamento de hiperpigmentação periorbital (Sarkar *et al.*, 2016).

O arbutin é um composto formado por extrato de folhas como arbusto amora, pera, mirtilo, entre outras, que contribui na diminuição de melasma também pela inibição da tirosinase. Seu efeito é dose dependente, porém altas doses podem causar hiperpigmentação. Geralmente são usadas concentrações a 3% (Sarkar *et al.*, 2016; Vrcek *et al.*, 2016).

A vitamina C e seus derivados, como o ascorbil fosfato de magnésio e o ascorbato de sódio contribuem na inibição de melanogênese e regulam a produção de colágeno, melhorando a espessura da pele e a homeostasia. (Souza *et al.*, 2011; Sarkar *et al.*, 2016; Vrcek *et al.*, 2016).

## CONCLUSÃO

A hiperpigmentação periorbital possui etiologia multifatorial, podendo ser causada por tabagismo, exposição solar, estresse, privação de sono, medicamentos, entre outros. Como o ser humano é muito vaidoso, ele busca tratamentos para minimizar e até mesmo controlar essas manchas que afetam agressivamente a sua qualidade de vida. Por não se sentirem bem com a imagem que estão carregando, muitos pacientes correm em busca de um tratamento que diminua e controle o aspecto manchado da pele.

É importante identificar o problema específico de cada paciente a fim de adequar o tratamento, principalmente se há excesso de depósitos de melanina e/ou insuficiência circulatória, a qual pode ser tratada ou atenuada com ativos tópicos, evitando assim tratamentos invasivos.

## REFERÊNCIAS

Aghaei, S. (2016). An approach to dark circles under the eyes, *Journal of Surgical Dermatology*, 1(2), 55-56.

Agrawal, S. (2018). Periorbital Hyperpigmentation: Overcoming the Challenges in the Management, *Nepal Journal of Dermatology, Venereology & Leprology*, 16(1), 2-11.

Borges, F. A., & Almeida, L. C. K. de. (2016). Desenvolvimento de gel-creme contendo extrato de camomila (*Chamomilla recutita* L.) e estudo de estabilidade, *Revista Perquirere*, 13(1), 173-182.

David, B. G., Roshni M.R., Shankar, R. (2017). A clinico-epidemiological study of periorbital melanosis, *International Journal of Research in Dermatology*, 3(2), 245-250.

Dantas, L. D. P. (2013). Análise de padrões dermatoscópicos em pacientes com hiperpigmentação periocular. Dissertação de mestrado, Universidade Federal do Rio Grande do Sul, Porto Alegre, RS, Brasil.

Friedmann DP, Goldman MP. Dark circles: Etiology and management options. *Clin Plast Surg*. 2015; 42:33–50.

George, A. Tranexamic acid: An emerging depigmenting agent. *Pigment Int*. 2016; 3:66-71.



Gonçalves, K., & Lemgruber, K. (2016). Breve histórico sobre a velhice e instituições asilares no Brasil. *Psicologia E Saúde Em Debate*, 2(Supl. 1), 21-23.

Guimarães, A., Kaneoya, A., Soares, A., Machado, Z., & Fernandes, S. (2011). Qualidade de vida, autoestima e autoimagem de japoneses do Brasil e do Japão, *Revista Pensar a Prática*, 14(1), 1-12.

Lüdtke, C., Souza, D.M., Weber, M.B., Ascoli, A., Swarowski, F., & Pessin, C. (2013). Perfil epidemiológico dos pacientes com hiperchromia periorbital em um centro de referência de dermatologia do Sul do Brasil, *Surg Comestic Dermatol*, 5(4), 302-8.

Martini, F. H., Timmons, M. J., Tallitsch, R. B. (2009). Anatomia Humana (6a ed.) São Paulo: Artmed.

Nicoletti, M. A., Orsine, M. A. de., Duarte, A. C. N., & Bueno, G. A. (2002). Hiperchromias: aspectos gerais e uso de despigmentantes cutâneos, *Revista Cosmetics & Toiletries*, 14(2), 46-51.

Oliveira, G., Paiva, A. (2016). Causas e tratamento da hiperchromia periorbital, *Revista da Faculdade de Ciências Médicas de Sorocaba*, 18(3), 133-139.

Oliveira, T. S. de. (2016). Rejuvenescimento da pele por meio da utilização do laser – uma revisão sistemática da literatura. Trabalho de Conclusão de Curso de graduação. Centro Universitário de Brasília, Brasília, DF, Brasil.

Palermo, EC. (2013). Anatomia da região periorbital. *Surg Cosmet Dermatol*; 5(3): 245-56.

Ribeiro, J. C., Alves, R., Liu, R. P., Filho, A. F. S. da., Pereira, N. A., Carvalho, E. E. S. de. (2012). Reconstrução palpebral com enxerto de cartilagem autóloga de concha de orelha, *Rev Bras Cir Plast*, 27(2), 243-8.

Sarkar, R., Ranjan, R., Garg, S., Garg, K., Sonthalia, S., & Bansal, S. (2016). Periorbital Hyperpigmentation: A comprehensive Review, *Journal J Clin Aesthet Dermatol*, 9, 49-55.

Sbrissa R, Pitanguy I. (2017). *Atlas de cirurgia palpebral*. (2a ed.). Rio de Janeiro: Revinter.  
Souza, D. M., Ludtke, C., Souza, E. R. M. de., Scandura, K. M. P., Weber, M. B. (2011). Periorbital Hyperchromia, *Surg Cosmet Dermatol*, 3(3), 233-9.

Souza, D., Ludtke, C., Souza, E., Souza, N., Weber, M., Manzoni, A., Lorenzini, F. K. (2013). Comparação entre ácido tioglicólico 2.5%, hidroquinona 2%, haloxyl 2% e peeling de ácido glicólico 10% no tratamento da hiperpigmentação periorbital, *Surg Cosmet Dermatol*, 5(1), 46-51.

Taskin, B. (2015). Periocular Pigmentation: Overcoming the Difficulties, *Journal of Pigmentary Disorders*, 2(1), 1-3.

Viana, A., & Junior, G. (2017). Qualidade de vida em idosos praticantes de atividades físicas. *Psicologia E Saúde Em Debate*, 3(1), 87-98.

Vrcek, I., Ozgur, O., Nakra, T. Infraorbital Dark Circles: A Review of the Pathogenesis, Evaluation and Treatment, *Journal of Cutaneous and Aesthetic Surgery*, 9(2), 65-72.